VASCULARITES EN TEP-FDG

Nicolas DELEVAL

Centre Cardiologique du Nord

Service de médecine nucléaire

DEFINITION

VASCULARITE

INFLAMMATION DES PAROIS VASCULAIRES

PRIMAIRE OU SECONDAIRE

ATTEINTE ENDOTHÉLIUM / MEDIA / ADVENTICE

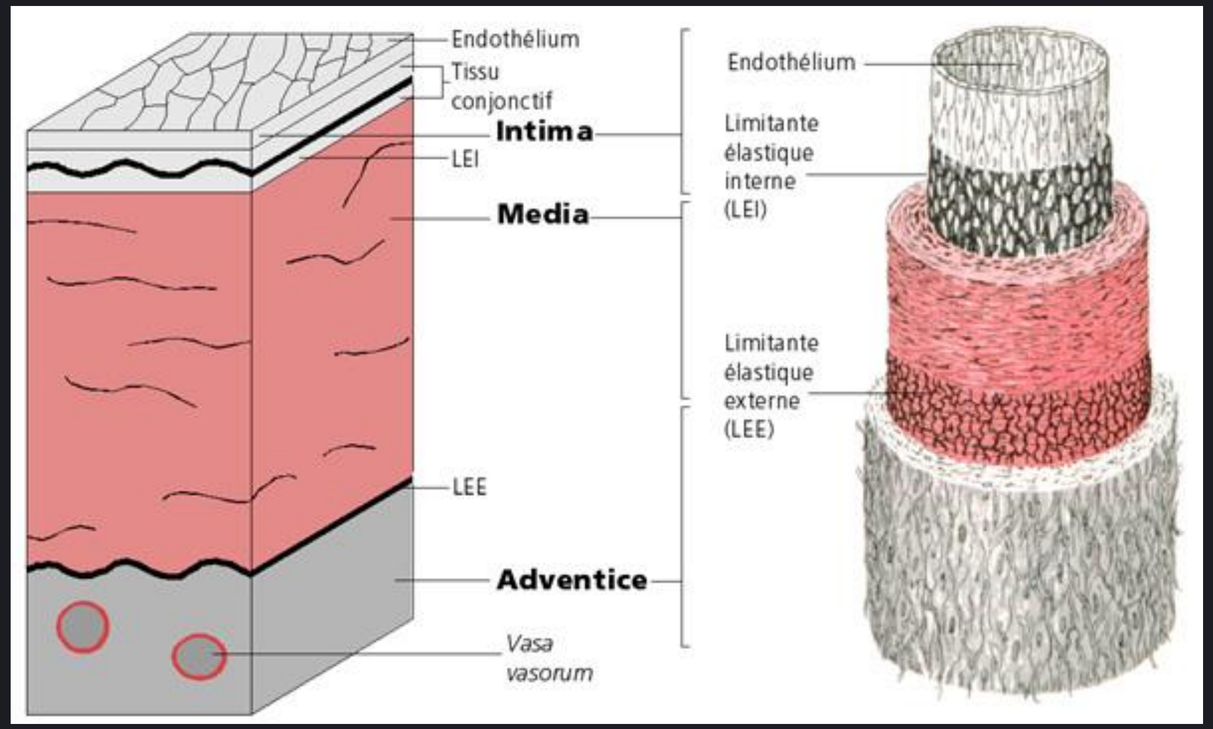

CLASSIFICATION

Tableau 4.2

Classification et caractéristiques des principales vascularites à médiation immune

Type de vascularite*	Exemples	Description
Vascularite des gros vaisseaux (aorte et ses branches principales vers les extrémités, la tête et le cou)	**Maladie de Horton**	Artérite granulomateuse atteignant fréquemment l'artère temporale. Touche habituellement des patients âgés de plus de 50 ans et est souvent associée à un tableau de pseudo-polyarthrite rhizomélique.
	Artérite de Takayasu	Artérite granulomateuse touchant habituellement des patients de moins de 50 ans
Vascularites des vaisseaux de moyen calibre (artères viscérales principales et leurs branches)	**Périartérite noueuse**	Vascularite nécrosante qui touche typiquement les artères rénales et respecte les vaisseaux pulmonaires.
	Maladie de Kawasaki	Artérite associée à un syndrome lympho-cutanéo-muqueux, survenant habituellement chez l'enfant. Les artères coronaires sont souvent atteintes, avec formation de micro-anévrismes et/ou de thromboses.
Vascularites des petits vaisseaux (artérioles, veinules, capillaires et parfois petites artères)	**Granulomatose de Wegener**	Inflammation granulomateuse touchant le tractus respiratoire et vascularite nécrosante des petits vaisseaux, avec glomérulonéphrite fréquente. Associée à la présence de c-ANCA.
	Syndrome de Churg et Strauss	Inflammation granulomateuse riche en polynucléaires éosnophiles atteignant le tractus respiratoire et vascularite nécrosante des petits vaisseaux. Associée à un asthme et à une hyperéosinophilie sanguine. Associée à la présence de p-ANCA.
	Polyangéite microscopique	Vascularite nécrosante des petits vaisseaux, sans (ou presque sans) dépôts immuns. Une atteinte des artères de petit ou de moyen calibre est possible. Une glomérulonéphrite nécrosante et une capillarite pulmonaire sont fréquentes. Associée à la présence de p-ANCA.

* Noter que certaines artérites des petits et des gros vaisseaux peuvent toucher des artères de moyen calibre, mais que les vascularites des vaisseaux de gros et moyen calibre ne touchent pas de vaisseaux plus petits que des artères

c-ANCA : anticorps anti-cytoplasme des polynucléaires, de localisation cytoplasmique (antiprotéinase 3)

p-ANCA : anticorps anti-cytoplasme des polynucléaires, de localisation péri-nucléaire (antimyéloperoxydase)

Chapel Hill 2012

MALADIE DE HORTON

APRÈS 60 ANS

AORTE ET SES BRANCHES

ARTÈRE TEMPORALE

PPR +++

MALADIE DE TAKAYASU

AVANT 50 ANS, FEMME

AORTE ET SES BRANCHES

ARTÈRES PULMONAIRES, CORONAIRES

COMPLICATIONS

ANEVRYSMES, STÉNOSES, OCCLUSIONS, DISSECTIONS

TRAITEMENT

CORTICOTHÉRAPIE FORTE DOSE
+/- ANTIAGRÉGANT PLAQUETTAIRE/ANTICOAGULANT

DIFFICULTE DIAGNOSTIQUE

MALADIE RARE

- **1/3000 À 1/25 000 ≥ 50 ANS**

SYMPTOMES NON SPÉCIFIQUES

- **ARTÉRITE TEMPORALE (NON PRÉSENTE DANS 40% DES CAS)**

BIOMARQUEURS (VS, CRP)

- **PEU SENSIBLES ET SPÉCIFIQUES**

BIOPSIE DE L'ARTÈRE TEMPORALE

- **SENSIBILITÉ = 77%**

TEP-FDG
PHYSIOPATHOLOGIE

INFILTRATION MACROPHAGES ACTIVES

FDG = MARQUEUR DE L'INFLAMMATION ACTIVE

ANOMALIES INFLAMMATOIRES AVANT LES ANOMALIES MORPHOLOGIQUES

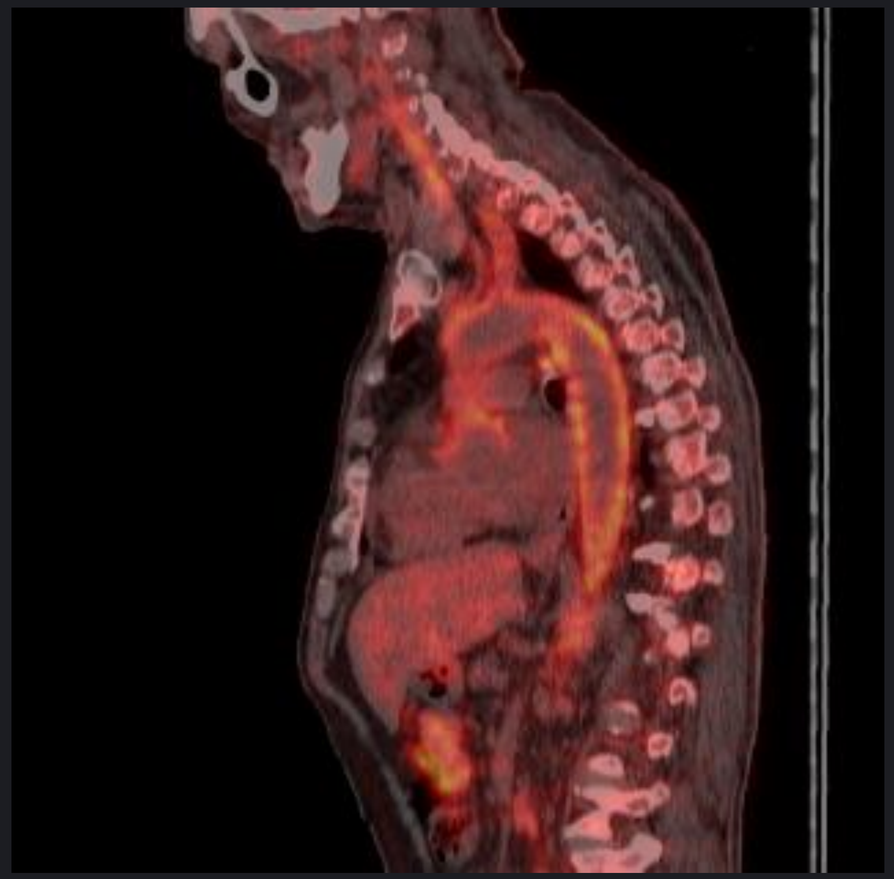

PERFORMANCES DIAGNOSTIQUES

MALADIE DE HORTON — **SE = 84-90% / SP = 92-98%**

MALADIE DE TAKAYASU — **SE = 84% / SP = 84%**

GOLD STANDARD = CRITÈRES ACR 1990

Lee YH et al. 2016
Soussan M et al. 2015

CRITÈRES ACR

THE AMERICAN COLLEGE OF RHEUMATOLOGY 1990 GCA CLASSIFICATION CRITERIA.

(1) AGE ≥ 50 ANS

(2) CÉPHALÉES INHABITUELLES

(3) SIGNES CLINIQUES DE L'ARTÉRITE TEMPORALE

(4) VS ≥ 50 À 1H

(5) BIOPSIE ARTERIELLE :
INFILTRAT INFLAMMATOIRE +/- CELLULES GÉANTES

≥ 3/5 : SE = 93% / SP = 91%

PROTOCOLE D'ACQUISITION

6H JEUNE

GLYCÉMIE < 7 MMOL/L SI POSSIBLE

ACQUISITION DES IMAGES

- **≥ 60 MIN APRÈS INJECTION**
- **+/- IMAGES TARDIVES**

CORPS ENTIER (BRAS LE LONG DU CORPS)

CRITÈRES VISUELS ≥ ANALYSE SEMI-QUANTITATIVE[1-2]

ECHELLE VISUELLE (FIXATION HÉPATIQUE)

Grade 0 : pas de fixation (< bruit de fond médiastinal)

Grade 1 : fixation < foie

Grade 2 : fixation = foie

Grade 3 : fixation > foie

1. Stellingwerff et al. 2015
2. Soussan et al. 2015

TEP-FDG VS ANGIO-TDM

EXCELLENTE CONCORDANCE
- SE-SP ÉLEVÉES

ANGIO-TDM
- ÉPAISSISSEMENT
- RÉHAUSSEMENT
- STÉNOSES

FDG > ANGIO-TDM
- EXTENSION
- PRÉCOCITÉ
- DIAGNOSTIC DIFFÉRENTIEL

PRONOSTIC

COMPLICATIONS = 8-25 %

CLINIQUE, BIOLOGIE, CRITÈRES ACR :

- NON PRÉDICTIFS

IMAGERIE +++

DILATATION ET/OU DISSECTION AORTIQUE

PRONOSTIC

SEUL FACTEUR DE RISQUE PRÉDICTIF

- **INTENSITÉ DE FIXATION DU FDG[1-2]**

AUTRES FACTEURS : PAS DE CORRÉLATION

- **AGE, POIDS, DOSE CORTICOÏDES, DÉLAI DIAGNOSTIQUE**
- **FDR POPULATION GÉNÉRALE (HOMME, DYSLIPIDÉMIE, HTA)**

1. Blockmans et al. 2008
2. De Boysson et al. 2016

TEP-FDG ET CORTICOTHÉRAPIE

CORTICOÏDES = RÉDUCTION INFILTRATION MACROPHAGIQUE / INFLAMMATION

3 JOURS APRÈS DÉBUT DES CORTICOÏDES :

- **PERFORMANCES DIAGNOSTIQUES CONSERVÉES[1]**

10 JOURS APRÈS :

- **2/3 FAUX NÉGATIFS[1]**

POSSIBLE ÉLÉVATION DE LA FIXATION HÉPATIQUE[2]

1. Nielsen et al. 2018
2. Stellingwerff et al. 2015

ÉVALUATION THÉRAPEUTIQUE

PAS DE CRITÈRES DÉFINIS

DÉLAI OPTIMAL D'ÉVALUATION INCONNU

- **EFFICACITÉ DANS LES 3 MOIS[1]**
- **PAS D'EFFET BÉNÉFIQUE SUPPLÉMENTAIRE À 6 MOIS**

FIXATION GRADE 1 PERSISTANTE APRÈS TRAITEMENT

- **80%[2]**

1. Blockmans et al. 2007
2. De Boysson et al. 2017

VASCULARITES ET TEP-FDG

CONCLUSION

DIAGNOSTIC PRÉCOCE +++

INTERPRÉTATION : ÉCHELLE VISUELLE (FIXATION HÉPATIQUE)

CORTICOTHÉRAPIE : PAS D'IMPACT DIAGNOSTIQUE DANS LES 3 PREMIERS JOURS

INTENSITÉ DE FIXATION = PRONOSTIC

ÉVALUATION THÉRAPEUTIQUE : ENTRE 1 ET 3 MOIS

MERCI

IMF